

*Krzysztof Pyra, Tomasz Roman, Michał Sojka, Anna Drelich-Zbroja, Tomasz Jargiełło, Małgorzata Szczerbo-Trojanowska

Przezpochwowe udrażnianie jajowodów w leczeniu niepłodności – badania wstępne

Transvaginal tubal infertility treatment – preliminary study

Zakład Radiologii Zabiegowej i Neuroradiologii, Uniwersytet Medyczny, Lublin
Kierownik Zakładu: prof. dr hab. Małgorzata Szczerbo-Trojanowska

Słowa kluczowe

niedrożność jajowodów, przezpochwowe udrażnianie

Key words

fallopian tube obstruction, transvaginal recanalization

Streszczenie

Wstęp. Nieprawidłowości w obrębie jajowodów stanowią znaczący odsetek przyczyn niepłodności żeńskiej. W badaniu obejmującym histerosalpingografię u 3424 kobiet wykryto 15,2% przypadków jednostronnej i 12,2% obustronnej ich niedrożności. Zamknięcie światła poprzez czopy śluzowe jest jedną z najczęstszych przyczyn niedrożności.

Cel pracy. Celem pracy jest ocena skuteczności przezpochwowego udrażniania jajowodów w leczeniu niepłodności.

Materiał i metody. W roku 2013 do leczenia zakwalifikowano 54 chore z obustronną niedrożnością jajowodów potwierdzoną w HSG lub laparoskopii. Zabieg wykonano u 45 chorych z obustronną niedrożnością jajowodów, pod kontrolą obrazu rentgenowskiego. Łącznie udrażniano 78 jajowodów. Do jamy macicy wprowadzano cewnik matkę 12 Fr. Cewnikowanie ujść macicznych przeprowadzano przy pomocy współosiowego systemu przewodnik-cewnik prowadzący. Próbę pokonania niedrożnego odcinka podejmowano przy pomocy odpowiednio dobranych atraumatycznych mikronarzędzi.

Wyniki. Powodzenie techniczne w postaci odzyskania światła przepływu i wypływu środka cieniującego do jamy otrzewnej uzyskano w 88% przypadków. Z ankiety przeprowadzonej po 6 miesiącach, na którą odpowiedziały wszystkie leczone chore, uzyskano dane, iż 12 pacjentek zaszło w ciążę, co równa się powodzeniu klinicznemu sięgającemu 26%.

Wnioski. Zabieg udrażniania jajowodów w przypadkach obustronnej niedrożności w części bliższej jest małoinwazyjną, skuteczną i bezpieczną metodą leczenia, wiążącą się z dużym odsetkiem sukcesu klinicznego. Ze względu na coraz szerszą dostępność pracowni radiologii zabiegowej, metoda ta wydaje się ważną alternatywą dla powszechnie wykonywanych operacji laparoskopowych.

Summary

Introduction. Fallopian tubes abnormalities represent a significant percentage of the causes of female infertility. In a study of 3424 hysterosalpingogram, 15.2% unilateral and 12.2% bilateral obstructions was detected. Mucous plugs blockage is one of the most common causes of fallopian tube obstruction.

Aim. The aim of the study is to evaluate the effectiveness of transvaginal fallopian tubes recanalization in the treatment of infertility.

Material and methods. In 2013 – 54 patients with bilateral tubal occlusion confirmed by HSG or laparoscopy were qualified for treatment. The procedure was performed in 45 patients with bilateral tubal obstruction, under fluoroscopy. A total of 78 fallopian tubes were recanalized. 12 Fr mother catheter was introduced into uterine cavity. Both fallopian tubes were catheterized with coaxial catheter – guidewire system. An attempt to overcome the obstructed segment was done with appropriately selected microcatheters.

Results. Technical success as recanalization and the flow of contrast media into the peritoneal cavity was obtained in 88% of cases. Results of survey conducted after 6 months, with all treated patients: 12 patients became pregnant, which is equal to the 26% of clinical success.

Conclusions. Fallopian tube recanalization in cases of bilateral tubal occlusion in the proximal part is minimally invasive, safe and effective method of treatment, which implies a high percentage of clinical success. Due to the increasingly widespread availability of interventional radiology cathlabs, this method seems to be an important alternative to the laparoscopic surgery.

Adres/address:

*Krzysztof Pyra
Zakład Radiologii Zabiegowej
i Neuroradiologii UM
ul. Jaczewskiego 8, 20-954 Lublin
tel. +48 (81) 724-41-54
k.pyra@poczta.fm

WSTĘP

Według danych WHO niepłodność żeńska w krajach rozwiniętych dotyczy około 37% niepłodnych par, męska – 8%, zaś obustronna – do 35%. Nieprawidłowości w obrębie jajowodów stanowią znaczący odsetek przyczyn niepłodności żeńskiej (tab. 1). W badaniu obejmującym histerosalpingografię u 3424 kobiet wykryto 15,2% przypadków jednostronnej i 12,2% obustronnej ich niedrożności (1).

Tabela 1. Najczęstsze rozpoznawane przyczyny niepłodności żeńskiej wg WHO (ok. 80% przypadków) (2).

Zaburzenia owulacji	25%
Endometrioza	15%
Zrosty w obrębie miednicy	12%
Niedrożność jajowodów	11%
Inne patologie w obrębie jajowodów	11%
Hiperpolaktynemia	7%

Uszkodzenie lub niedrożność jajowodów może wynikać z: zamknięcia światła poprzez czopy śluzowe, ze zmian zapalnych przydatków (jajniki i jajowody), wcześniej przebytych operacji, endometriozy, stanów zapalnych w jamie brzusznej. Sposoby leczenia niepłodności wynikającej z niedrożności jajowodów obejmują zabiegi chirurgiczne polegające na przywróceniu drożności jajowodów (laparoscopia, histeroscopia). Histerosalpingografia (HSG) oraz selektywna salpingografia są badaniami diagnostycznymi, podczas których środek cieniujący jest selektywnie wstrzykiwany do jamy macicy i światła jajowodów. Badania te pozwalają na przeprowadzenie diagnostyki różnicowej i postawienie ostatecznego rozpoznania, np. różnicowanie skurczu jajowodu z rzeczywistą niedrożnością. Po zobrazowaniu niedrożności jajowodów w części bliższej (ang. *proximal tubal obstruction* – PTO), utrzymującej się także po selektywnym podaniu kontrastu, może zostać podjęta próba przywrócenia ich drożności. W tym celu używane są odpowiednio dobrane mikronarzędzia.

CEL PRACY

Celem pracy jest ocena skuteczności przezpochwowego udrażniania jajowodów w leczeniu niepłodności. Badaniu poddano wskaźniki: powodzenia technicznego, w postaci mechanicznego udrożnienia jajowodów i powodzenia klinicznego, odpowiadającego ciąży wewnątrzmacicznej.

MATERIAŁ I METODY

W roku 2013 do leczenia zakwalifikowano 54 chore z obustronną niedrożnością jajowodów potwierdzoną w HSG lub laparoskopii. Leczenie przeprowadzono w ramach jednodniowego pobytu w szpitalu. Zabiegi wykonywano pod kontrolą obrazu rentgenowskiego przy użyciu aparatu Artis Zee Ceiling (Siemens). Stosowano znieczulenie miejscowe (lidokaina), a także premedykację w postaci morfiny s.c. i ketonalu we wlewie dożylnym. Zabieg

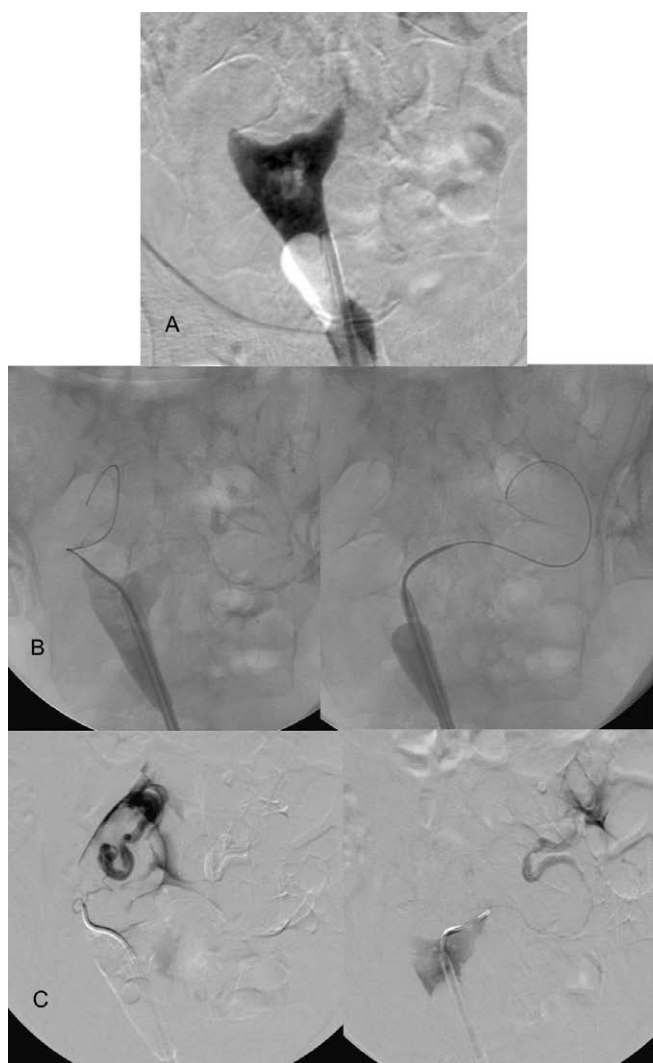
rozpoczynano wykonaniem badania HSG. Do jamy macicy wprowadzano cewnik matkę 12 Fr, następnie wypełniano umieszczony na końcu cewnika balon kontrastem, w celu uszczelniania ujścia z jamy macicy, tym samym zapobiegając wstecznemu odpływowi środka cieniującego podczas HSG. Przewagą tej metody nad klasycznym badaniem HSG jest doskonałe uszczelnienie, dzięki dużej objętości balonu, co pozwala wygenerować odpowiednie ciśnienie w jamie macicy. W przypadku potwierdzenia niedrożności ujścia macicznego jajowodu cewnikowanie przeprowadzono przy pomocy współosiowego systemu przewodnik-cewnik prowadzący. Początkowo podawano środek cieniujący celem selektywnego potwierdzenia poziomu niedrożności, uzyskania obrazu do nawigacji śródzabiegowej, a także ciśnieniowej próby usunięcia niedrożności. W kolejnym etapie podejmowano próbę pokonania niedrożnego odcinka przy pomocy odpowiednio dobranych atraumatycznych mikronarzędzi: przewodniki hydrofilne, mikrocewniki. Dopuszczano zwiększanie wsparcia dla przewodnika w kontrolowany sposób, zbliżając cewnik prowadzący (SlipCath KMP, Cook Medical). Po pokonaniu niedrożności wykonywano kontrolną salpingografię. Dowodem udrożnienia jajowodu było swobodne wylewanie się środka cieniującego do jamy otrzewnej (ryc. 1). W przypadku niezadowolającego wyniku udrożnienia ponawiano próbę przeprowadzenia przewodnika, a także cewnika prowadzącego ponownie.

WYNIKI

Po wstępnym HSG, do zabiegu zakwalifikowano 54 kobiety. Zabieg wykonywano w czasie do 2 miesięcy od rozpoznania (wstępnego HSG). U 4 chorych po wprowadzeniu cewnika 12 Fr do jamy macicy i wykonaniu ponownego HSG jajowody okazały się być drożne, u kolejnych 5 pacjentek przynajmniej jeden jajowód był drożny. Zabiegowi poddano zatem 45 chorych z obustronną niedrożnością jajowodów, łącznie udrażniano 78 jajowodów. W przypadku 4 chorych przyczyną dyskwalifikacji do udrażniania jednego z jajowodów był jego wodniak, u 8 kobiet stwierdzono brak jajowodu ze względu na chirurgiczne podwiązanie/usunięcie spowodowane wcześniejszymi przebytymi schorzeniami. Ostatecznie leczeniu zostały poddane 33 chore z obustronną i 12 z jednostronną niedrożnością jajowodu, przy braku opcji po stronie przeciwnej. Powodzenie techniczne w postaci odzyskania światła przepływu i wypływu środka cieniującego do jamy otrzewnej uzyskano w przypadku 69 jajowodów, co odpowiada 88%. Z ankiety przeprowadzonej po 6 miesiącach, na którą odpowiedziały wszystkie leczone chore, uzyskano dane, iż 12 pacjentek zaszło w ciążę, co równa się powodzeniu klinicznemu sięgającemu 26%. Główną niedogodnością zgłaszaną przez chore był krótki, ale intensywny ból podczas zabiegu. Każda z pacjentek stwierdziła, że poddałaby się zabiegowi ponownie.

DYSKUSJA

Obecnie brakuje randomizowanych badań oceniających bezpieczeństwo i skuteczność opisywanej



Ryc. 1. Zabieg udrażniania jajowodów. A – Wstępne HSG wykazało obustronną niedrożność jajowodów; B – Selektynie zacewnikowano ujścia maciczne prawego i lewego jajowodu, po czym wprowadzono atraumatyczny, hydrofilny mikroprowadnik; C – W kontrolnym sHSG prawidłowy przepływ środka cieniującego przez oba jajowody do jamy otrzewnej.

metody leczenia niedrożności jajowodów. Dostępne badania obserwacyjne są trudne do jednoznacznego porównania – wieloczynnikowy charakter niepłodności żeńskiej stawia pod znakiem zapytania porównywanie punktu końcowego leczenia, jakim jest odsetek sukcesu prokreacyjnego. Wartości te raportowane są w przedziale 9-56% (około 30%) (3-5).

PISMIENNICTWO

- Osada H, Kiyoshi Fujii T, Tsunoda I et al.: Outpatient evaluation and treatment of tubal obstruction with selective salpingography and balloon tuboplasty. *Fertil Steril* 2000 May; 73(5): 1032-1036.
- Recent advances in medically assisted conception. Report of a WHO Scientific Group. *World Health Organ Tech Rep Ser* 1992; 820: 1-111.
- Thurmond AS: Fallopian tube catheterization. *Semin Intervent Radiol* 2008 Dec; 25(4): 425-431.
- Confino E, Friberg J, Gleicher N: Preliminary experience with transcervical balloon tuboplasty. *Am J Obstet Gynecol* 1988 Aug; 159(2): 370-375.

W przypadkach obustronnej proksymalnej niedrożności zabieg ten jest skuteczny technicznie w 85%. Raportuje się jednak odsetek nawrotów dochodzący do jednej trzeciej przypadków (6, 7). Niepowodzenia techniczne w większości przypadków wynikają z przewlekłego stanu zapalnego jajowodów prowadzącego do zmian zarostowych (8). Do powikłań udrażniania jajowodów zalicza się: perforację narządu (2%), ciężę ektopową (3-9%) i zakażenie (1%). Chirurgiczna rekonstrukcja bliższej niedrożności jajowodów cechuje się niższą skutecznością i znaczącym ryzykiem ciąży ektopowej, sięgającym 20% (5, 9, 10).

Narażenie jajników na promieniowanie rentgenowskie jest szacowane na około 10 mGy. Jest to dawka uznawana za akceptowalną dla kobiet w wieku reprodukcyjnym. Zabieg wykonywany jest w fazie pęcherzykowej cyklu owulacyjnego celem minimalizacji prawdopodobieństwa ciąży u pacjentki (11). Zabiegi udrażniania jajowodów pod kontrolą fluoroskopii zostały zaakceptowane przez American Fertility Society w 1993 roku, zaś przez Royal College of Obstetricians and Gynaecologists w roku 1998. Mimo upływu czasu i rozwoju metody, jest ona wciąż dostępna jedynie w niewielu ośrodkach referencyjnych. Technika zabiegów jest uważana za względnie łatwą, niewymagającą drogiego i wysoko specjalistycznego wyposażenia pracowni radiologii zabiegowej. Te czynniki, obok znacznych korzyści klinicznych, mogą istotnie obniżyć koszty diagnostyki i leczenia niepłodności żeńskiej u chorych z niedrożnością w części bliższej jajowodów (12).

WNIOSKI

Zabieg udrażniania jajowodów pod kontrolą fluoroskopii w przypadkach obustronnej ich niedrożności w części bliższej jest małoinwazyjną metodą leczenia niepłodności na tym tle, cechującą się wysokim odsetkiem technicznej skuteczności i znacząco poprawiającym płodność. Ze względu na coraz szerszą dostępność pracowni radiologii zabiegowej, metoda ta wydaje się być ważną alternatywą dla powszechnie wykonywanych operacji laparoskopowych. Istnieje jednak konieczność przeprowadzenia randomizowanych badań na dużych grupach chorych, celem ustalenia ogólnie akceptowanych kryteriów kwalifikacji oraz optymalnej metody leczenia pacjentek z niedrożnością bliższych odcinków jajowodów.

- Allahbadia GN, Merchant R: Fallopian tube recanalization: lessons learnt and future challenges. *Womens Health (Lond Engl)* 2010 Jul; 6(4): 531-548.
- Honoré GM, Holden AE, Schenken RS: Pathophysiology and management of proximal tubal blockage. *Fertil Steril* 1999 May; 71(5): 785-795.
- Pinto AB, Hovsepian DM, Wattanakumtornkul S, Pilgram TK: Pregnancy outcomes after fallopian tube recanalization: oil-based versus water-soluble contrast agents. *J Vasc Interv Radiol* 2003 Jan; 14(1): 69-74.
- Letterie GS, Sakas EL: Histology of proximal tubal obstruction in cases of unsuccessful tubal canalization. *Fertil Steril* 1991 Nov; 56(5): 831-835.

9. Thurmond AS, Machan LS, Maubon AJ et al.: A review of selective salpingography and fallopian tube catheterization. *Radiographics* 2000; 20: 1759.
10. Maubon A, Rouanet JP, Cover S et al.: Fallopian tube recanalization by selective salpingography: an alternative to more invasive techniques? *Hum Reprod* 1992; 7: 1425.
11. Thurmond AS: Pregnancies after selective salpingography and tubal recanalization. *Radiology* 1994 Jan; 190(1): 11-13.
12. Papaioannou S, Afnan M, Sharif K: The role of selective salpingography and tubal catheterization in the management of the infertile couple. *Curr Opin Obstet Gynecol* 2004 Aug; 16(4): 325-329.

received/otrzymano: 22.12.2014
accepted/zaakceptowano: 14.01.2015